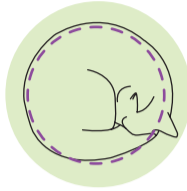

# AKUT SMÄRTA HOS KATTER

## GOD SMÄRTKONTROLL

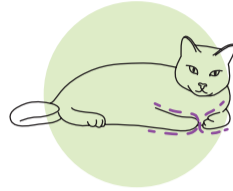
### Bagel

Den här smärtfria kattens avslappnade, ihoprullade bagelposition (med ansiktet inböjt vid bakbenen) är en normal hållning för att bevara kroppsvärmen och observeras vanligtvis inte hos katter med smärta.



### Croissant

Den här katten visar välkontrollerad smärta. Öronen är spetsade (upprätt), ryggen är avslappnad och katten verkar vaken och alert. Denna katt uppvisar också en inåtböjd benställning som liknar en croissant.



## ATT FÖRSTÅ SMÄRTUTTRYCK

### VÄLMÅENDE

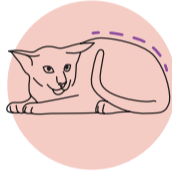Högt huvud  
Öronen pekar uppåt  
Ögonen är stora och vida  
Nosen är avslappnad och rund  
Morrhåren är avslappnade, böjda och långt ifrån varandra



## DEN AKUTA SMÄRTANS ANSIKTEN

### Puckelryggen

En katt med krum ryggben, som ofta sitter tyst längst bak i buren, kan ha ont. Denna katt har också plana öron och smala, halvt slutna ögon. Denna kroppshållning ses ofta efter en bukoperation.



### Kisaren

Katter som sänker huvudet, har plana öron och kisande ögon, kan ha ont. Lagg märke till hur en linje som dras genom ögonens mitt, bildar en V-form.



### Den utslagna

Katter som är liggande och är spända eller stela, kan ha svår smärta. Dessa katter har också ansiktsuttryck av smärta – plana öron och kisande, halvt slutna ögon.



### Den oberörbara

Tidigare vänligt inställda och lätthanterbara katter som väser, morrar, rycker till eller försöker klösa och bita när de utsätts för ett försiktigt tryck på ett sår, eller de som generellt sett inte vill bli hanterade, har förmodligen ont.

Kattens reaktion kan förväntas vara proportionell mot graden av upplevd smärta.



### MÅTTLIG SMÄRTA

Huvudet är i höjd med skuldrorna  
Öronen pekar utåt  
Ögonen är halvöppna  
Nosen är något anspänd och nosborrhåren är vida  
Morrhåren pekar rakt ut och är samlade



### SVÅR SMÄRTA

Huvudet är under skulderlinjen och framåtlutat  
Öronen är plana  
Kisande ögon  
Spänd nos med elliptisk form (vid och platt)  
Morrhåren är raka och pekar framåt

